Patologías específicas ginecológicas. La enfermedad inflamatoria pélvica

Dolor en ginecología y paciente obstétrica

tech

CONTENIDO

1. Objetivos
2. Introducción
3. Miomas uterinos
4. Endometriosis
5. Enfermedad pélvica inflamatoria (EPI)
6. Bibliografía

Objetivos

- Describir tres de las posibles patologías ginecológicas asociadas al dolor abdomino-pélvico: los miomas uterinos, la endometriosis y la enfermedad pélvica inflamatoria (EPI).
- Orientar para poder realizar un correcto diagnóstico de dichas patologías.
- Dar a conocer los diferentes tratamientos que se pueden emplear para el manejo terapéutico de las patologías ginecológicas descritas.

Introducción

El dolor abdomino-pélvico es una de las causas más frecuentes de consulta en ginecología y es la causa más frecuente de hospitalización[1]. Es importante en estos casos realizar un diagnóstico y tratamiento temprano para evitar posibles complicaciones futuras.

Dentro de la valoración inicial de estas pacientes, se debe valorar si se es una urgencia médica por un abdomen agudo y la necesidad de una posible hospitalización. Para llegar a un diagnóstico correcto, en estos casos va a ser de gran ayuda la información que aporta la historia clínica de la paciente, realizando una buena anamnesis y exploración física[1] *(Figura 1)*.

Dentro de las posibles patologías ginecológicas asociadas a dolor abdomino-pélvico se describen a continuación tres de ellas, los miomas uterinos, la endometriosis y la enfermedad pélvica inflamatoria (EPI).

Miomas uterinos

Son los tumores benignos más frecuentes del útero y están formados por fibras musculares lisas y tejido fibroso[2]. Aparecen en el 50-60% de las mujeres, siendo más frecuente alrededor de los 50 años[3].

Los factores de riesgo incluyen la edad de la paciente (mayor incidencia en edad reproductiva), raza (mayor incidencia en raza negra), maternidad demorada, menarquia temprana, nuliparidad, alteraciones genéticas, obesidad, y otros factores (cafeína, alcohol, dieta rica en carnes rojas, tensión arterial elevada)[4].

Aunque muchos de los miomas se presentan de forma asintomática, en un 30-40% de los casos aparecen síntomas: masas a nivel de la pelvis, sangrado, dolor pélvico y complicaciones obstétricas[4,5].

En un 30% de las pacientes se asocian complicaciones como anemia por sangrado, o alteraciones urinarias y estreñimiento por la presión a nivel de la pelvis[6]. Otras consecuencias que pueden ser producidas por los miomas son: la infertilidad, abortos recurrentes y partos prematuros[7].

Dependiendo de su localización predominarán unos síntomas u otros: los submucosos, que crecen hacia el interior de la cavidad uterina, predominará la metrorragia; los intramurales, que crecen hacia el músculo uterino, producirán metrorragia y dolor; los subserosos, que crecen hacia la cavidad abdominal, suelen ser asintomáticos o producir compresión de estructuras adyacentes (uréter, vejiga, intestino) *(Figura 2)*[8].

El dolor pélvico es un síntoma que, junto con el sangrado, afectan la calidad de vida de la paciente, por lo que deben ser objetivo del tratamiento[9].

- **Diagnóstico:**

  La exploración de la pelvis puede dar la sospecha de la existencia de miomas si el útero es irregular, móvil y agrandado a la palpación, lo cual se tiene que confirmar con alguna prueba de imagen.4

  Generalmente se recurre a una ecografía transvaginal o inyectando una infusión salina al útero (histerosonografía) para localizar de forma más específica el mioma[10,11].

  Finalmente se recurre a una resonancia magnética (RNMs), en caso de no ser concluyentes las pruebas de imagen anteriores, ya que ésta proporcionará una imagen más precisa. No obstante, esta técnica no podrá descartar la existencia de cualquier alteración maligna (ej. sarcoma)[12] *(Figura 3)*.

- **Tratamiento:**

  La mayoría de los miomas uterinos serán asintomáticos y no precisarán tratamiento, sin embargo, un tercio de las pacientes presentan síntomas y se debe valorar cuál es el tratamiento más adecuado en cada caso[4].

  El tratamiento se guiará por la edad de la paciente, el deseo de preservar su fertilidad y evitar una histerectomía. Otros factores que se tendrán en cuenta son el número, tamaño y localización de los miomas[13].

  Como tratamientos no invasivos, se tiene la administración de analgésicos para control del dolor, como puede ser la administración de AINES en el caso de miomas de pequeño tamaño.

  En ocasiones, cuando el dolor es de mayor intensidad, se precisará la administración de opiáceos. No obstante, si se acompaña de sangrado, se tiene que valorar la combinación con otras terapias o alternativas.

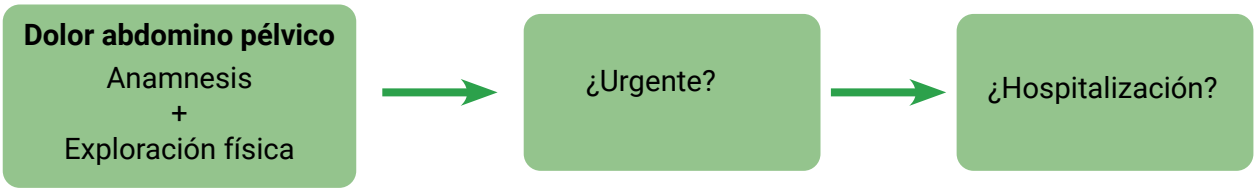

Figura 1. Valoración inicial del dolor abdomino-pélvico.

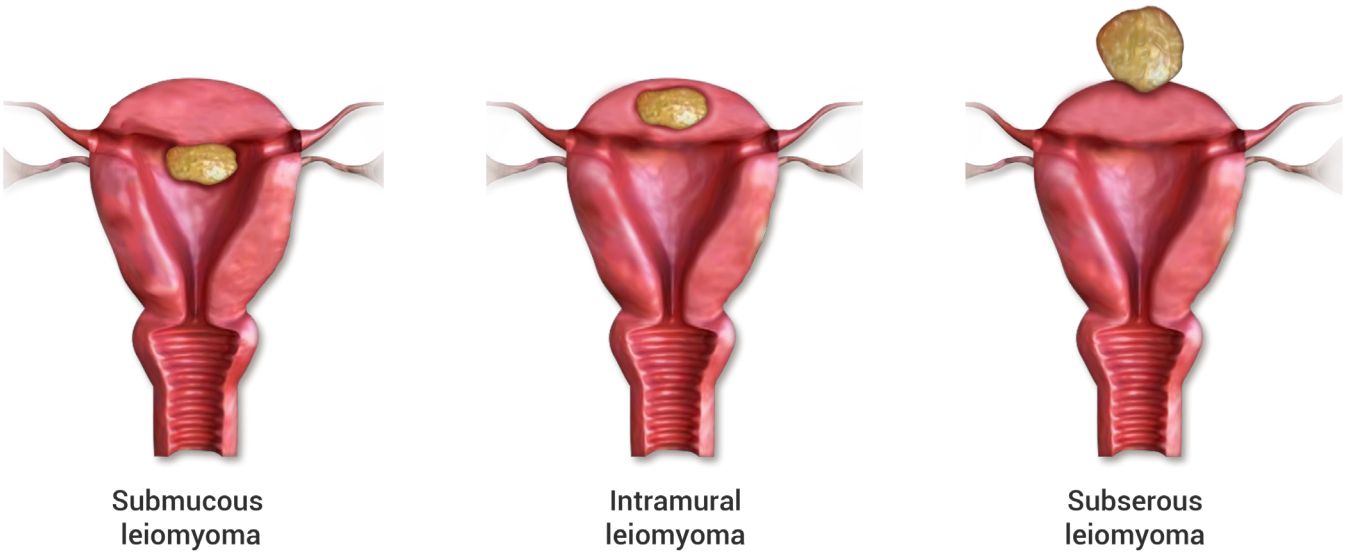

Figura 2. Clasificación de los miomas según su localización en el útero. Ryan et al.1999.

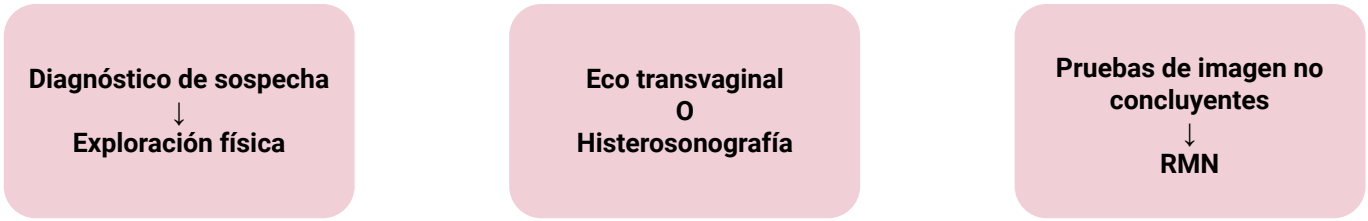

Figura 3. Diagnóstico del mioma uterino.

Otro de los tratamientos que parecen ser beneficiosos en los miomas submucosos, son los agonistas de GnRH, los cuales van a ayudar a mejorar la anemia preoperatoria, disminuir el tamaño del mioma y la vascularización del endometrio, por lo que su administración previa a una miomectomía o histerectomía es interesante[14].

Sin embargo, se debe tener en cuenta que, al disminuir los niveles de estrógenos, se produce una situación similar a la menopausia, con los efectos secundarios que ello conlleva. Por otra parte, dicho tratamiento mejorará los síntomas de la paciente, pero no hará desaparecer el mioma.

Uno de los tratamientos que recientemente se está utilizando, y que ha demostrado su eficacia, son los moduladores selectivos de los receptores de progesterona, como es el acetato de ulipristil.

La progesterona juega un papel crucial en el crecimiento y desarrollo de los miomas, y la modulación de sus vías de acción mediante estos compuestos sintéticos con efectos agonistas o antagonistas, van a ayudar en su tratamiento.

Hay que tener en cuenta que los tratamientos no deben ser prolongados debidos a sus efectos secundarios (dolor de pecho, cefalea, alteraciones hepáticas)[15].

Con este tratamiento a dosis de 5mg/día también se ha observado mejoría del dolor en las pacientes, observando un control completo a los dos meses del tratamiento. Por lo tanto, la paciente verá mejorado su sangrado, calidad de vida y dolor[15].

Por otra parte, como tratamientos invasivos se tiene la miomectomía por histeroscopia, miomectomía por laparoscopia o laparotomía, la embolización de la arteria uterina o la ablación térmica guiada por ultrasonidos o bajo visión radioscópica[16,17].

Con estos tratamientos se produce la disminución del tamaño del mioma o la desaparición de los mismos, y por tanto, de los síntomas acompañantes, como el dolor o metrorragias *(Figura 4).*

- **Síndrome del mioma doloroso:**

  Es una complicación que se asocia a la mujer gestante que presenta miomas. Aparece en el 5-8% de los embarazos y se produce por la degeneración roja (infarto hemorrágico) del mioma o por torsión de un mioma pediculado. Suele aparecer en el segundo trimestre o principio del tercero y en miomas generalmente mayores de 5cm.

  Se presenta con dolor agudo, leucocitosis, fiebre y trabajo de parto pretérmino. El tratamiento suele ser reposo, hidratación abundante, analgésicos (incluso mórficos) y antibióticos. Se recomienda evitar la miomectomía durante la gestación, pero en ocasiones se recurre a ella[18].

Endometriosis

La endometriosis se caracteriza por la presencia de tejido endometrial fuera de la cavidad uterina[19]. Suele afectar a las mujeres en edad reproductiva y se piensa que es una enfermedad estrógeno-dependiente[20]. Su incidencia se presenta en más del 10% de las mujeres en edad reproductiva, siendo su incidencia del 25-40% en las mujeres con problemas de fertilidad[21].

Uno de los principales síntomas de la endometriosis es el dolor. Es difícil llegar a una definición exacta y evaluación del dolor que se presenta con la endometriosis. Se puede describir como tres tipos de dolor, relacionados con la endometriosis: la dismenorrea (dolor cíclico asociado con la menstruación), dispareunia (dolor tras las relaciones sexuales) y el dolor pélvico o abdominal crónico no menstrual[8] *(Figura 5).*

El tipo de dolor en la endometriosis va a ser nociceptivo (incluyendo el dolor inflamatorio), neuropático o ambos. En un principio el dolor va a ser progresivo, con exacerbaciones por la liberación de prostaglandinas y posteriormente se relacionará más con compresión de estructuras y adherencias.

Con esta enfermedad van a ir asociadas alteraciones del estado de ánimo, ansiedad o estrés, por lo que la percepción del dolor va a estar alterada. Es por ello que el tratamiento de estas pacientes será una combinación de varias alternativas, incluyendo tratamiento farmacológico, quirúrgico y psicológico, según cada caso[22,23].

- **Diagnóstico:**

  Como métodos diagnósticos se tienen la exploración física, ecografía, RMN o la TAC. La RMN se reservará en las endometriosis profundas o afectación del recto, aunque el diagnóstico definitivo lo dará la laparoscopia que permitirá la visualización de la pelvis, la localización de las lesiones, la extensión y severidad de la enfermedad, junto con la histopatología de las muestras obtenidas[21] (Figura 6).

- **Tratamiento:**

  El principal objetivo del tratamiento será eliminar o reducir los implantes ectópicos de tejido endometrial, reducir la progresión de la enfermedad y los síntomas acompañantes, como es el dolor. A continuación, se describen las diferentes alternativas disponibles del tratamiento médico y quirúrgico[21].

  Respecto al tratamiento médico, se tienen varias opciones: anticonceptivos orales (ACO), AINES, análogos de la hormona liberadora de gonadotrofina (GnRHa), progestágeno (intraútero y oral), andrógenos (danazol), estrógenos ± progestágenos, Anti-TNFα, moduladores selectivos del receptor de estrógeno. Otras alterativas que se han valorado en estas pacientes son la acupuntura y la medicina herbal china[24-26].

  Los GnRHa se han visto que son efectivos en el tratamiento del dolor en comparación con el placebo, y más efectivos en comparación con danazol. Sin embargo, los estudios disponibles son de baja evidencia. Por otra parte, también se ha observado que la incidencia de efectos secundarios también era mayor tras su uso[27].

  Respecto a los fármacos que van a actuar suprimiendo la ovulación (danazol, estrógenos + progestágenos, progestágenos, ACO), las evidencias encontradas en los estudios realizados son bajas. Se ha observado un nivel de evidencia mayor con el sistema liberador de levonorgestrel intraútero, que demostró una evidencia moderada para controlar el dolor respecto a mantener una actitud expectante[24].

  Con la administración de AINES mejora el dolor inflamatorio de la endometriosis, aunque no se disponen de conclusiones evidentes que lo confirmen [24]. Por otra parte, los opioides deberían ser evitados y reservados para los brotes agudos de dolor.

  Tampoco se tiene evidencia de la respuesta del dolor neuropático a fármacos como la gabapentina, pregabalina, amitriptilina o duloxetina[23]. También se han administrado fármacos como los supresores hormonales, antes y después de la intervención, o los anti-TNFα, pero no se ha observado una evidente mejoría[29,30].

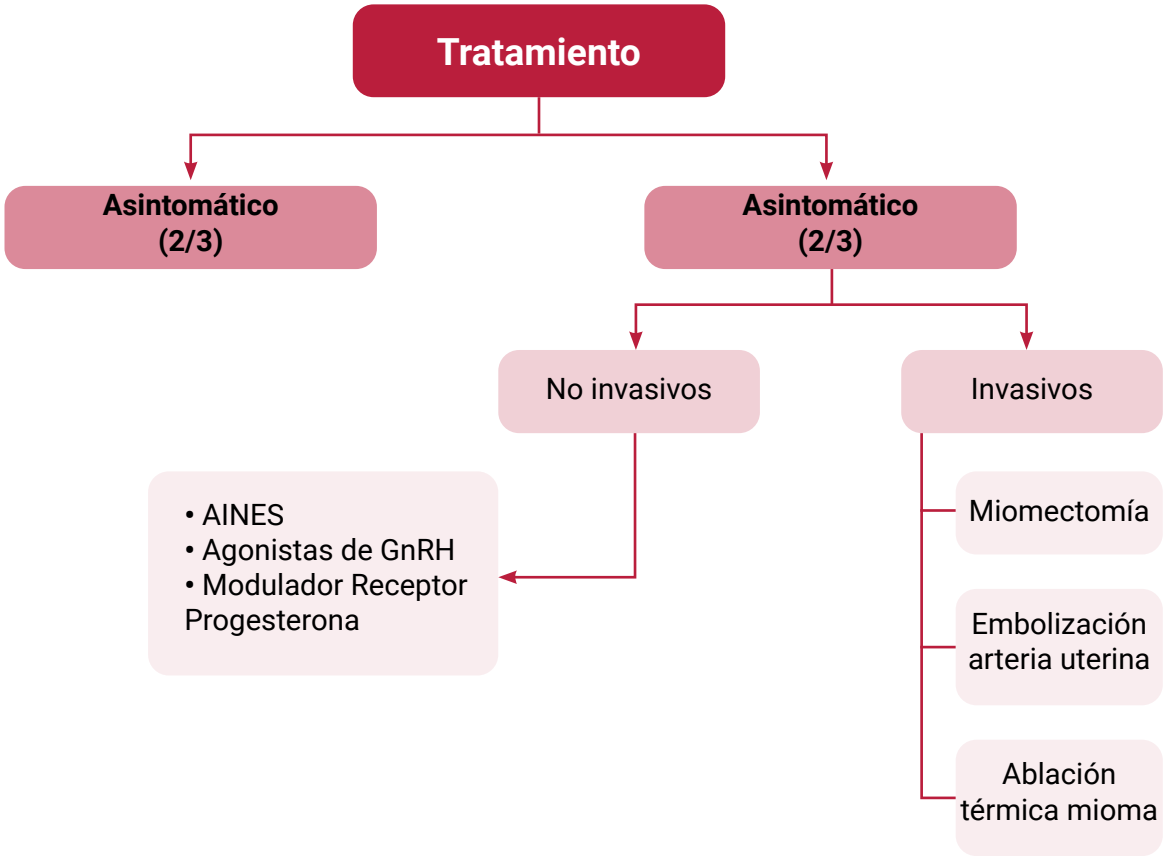

Figura 4. Tratamiento del mioma uterino.

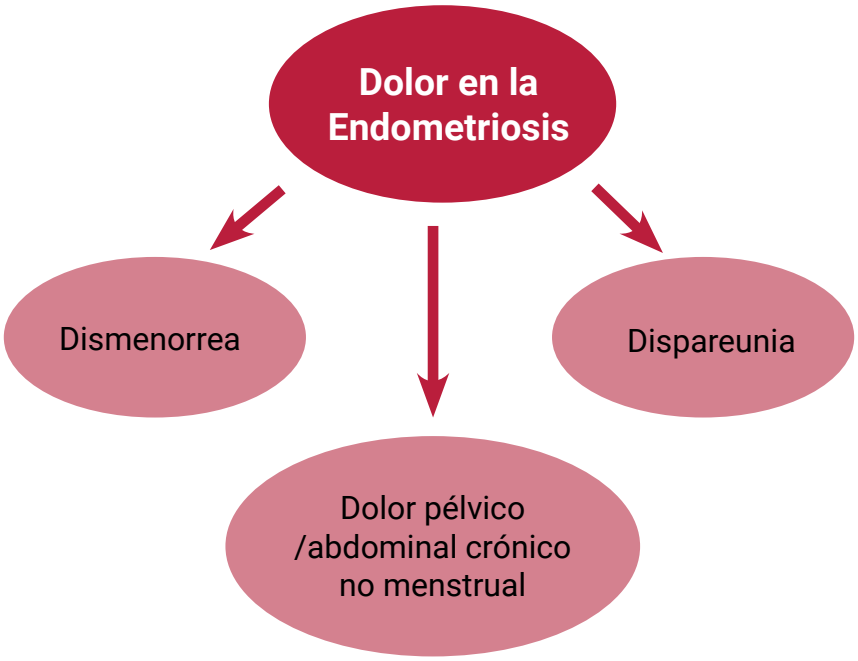

Figura 5. Tipos de dolor en la endometriosis.

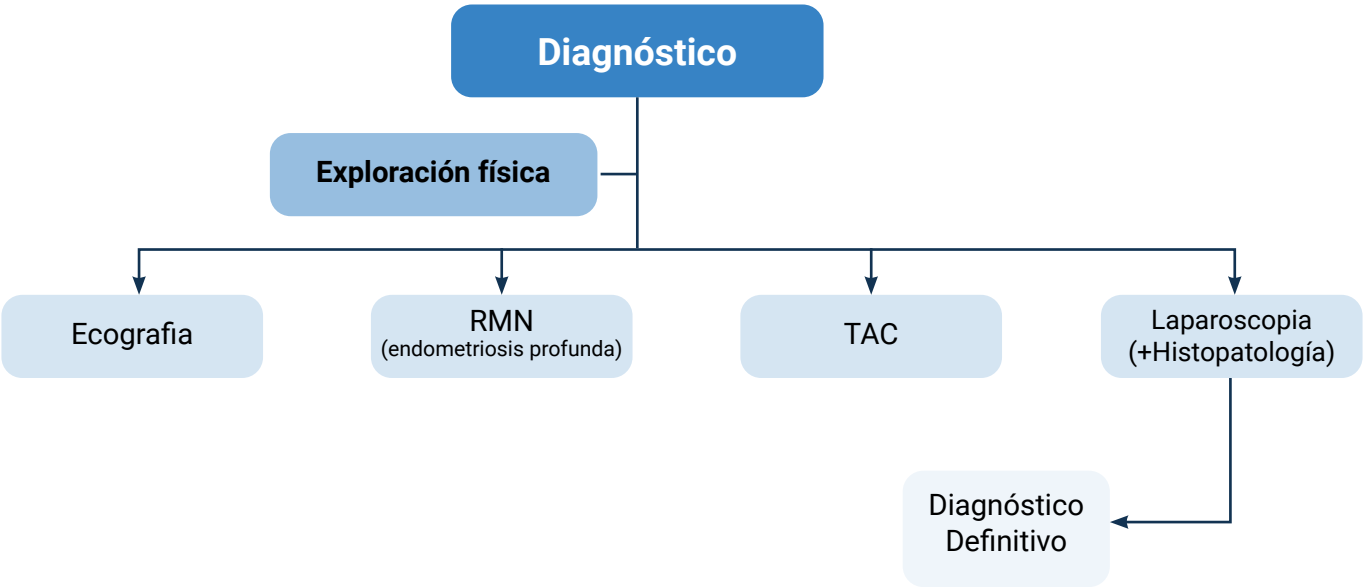

Figura 6. Diagnóstico en la endometriosis.

Como otras alternativas se tiene la acupuntura, que se ha visto que controla mejor el dolor en comparación con las hierbas medicinales chinas, aunque éstas a su vez han demostrado similar control del dolor que las terapias convencionales (ej. danazol), pero con menos efectos secundarios. No obstante, estos estudios carecen de evidencia[25,26].

Como tratamiento quirúrgico, destacan la cirugía laparoscópica, cirugía excisional versus ablativa, o la interrupción quirúrgica de las vías nerviosas[24]. Se ha observado una disminución del dolor con laparoscopia excisional en comparación con ablativa[31].

También se observó un mejor control del dolor tras realizar una laparoscopia terapéutica en comparación con una laparoscopia diagnóstica acompañada de tratamiento médico postoperatorio[32]. Sin embargo, se necesitan más estudios al respecto porque las evidencias son bajas[24].

Respecto a la interrupción de las vías nerviosas mediante la ablación del nervio uterino vía laparoscópica o la neurectomía presacra laparoscópica, solamente se observó mejoría del dolor con esta última técnica, sin embargo, los estudios disponibles no son suficientes para recomendar su uso[33] *(Figura 7)*.

Enfermedad pélvica inflamatoria (EPI)

La EPI es la infección aguda del tracto genital superior, generalmente ascendente a partir del cérvix, y podría incluir el útero, trompas de Falopio y ovarios[34]. Como posibles complicaciones de este cuadro clínico se tienen: abscesos tubo-ováricos, peritonitis, piosalpinx o perihepatitis[34].

Su incidencia esté entre el 1-2% de las mujeres entre 15-45 años y es la causa del 20% la esterilidad en la mujer. La causa más frecuente de las infecciones agudas suele ser una infección de transmisión sexual no tratada (N. gonorrhoeae and C. trachomatis) o una vaginosis bacteriana[35].

- **Diagnóstico:**

  El diagnóstico debe basarse en su historia clínica, y se debe sospechar dicha enfermedad en las pacientes jóvenes (< 45 años), con dolor abdominal bajo y vida sexualmente activa[36].

  A menudo las pacientes presentan otros síntomas menos específicos como flujo vaginal, disuria, dolor pélvico, y de forma menos frecuente se pueden encontrar algunas pacientes con náuseas, vómitos y fiebre[37].

  Es por ello, que en muchas ocasiones puede debutar con una clínica inespecífica y junto con el retraso del tratamiento crear importantes secuelas. Se solicita analítica completa con VSG y PCR; test de embarazo; sedimento y cultivo de orina; cultivo vagino-cervical y serología (VHC, VHB, VIH, sífilis)[38].

  Es recomendable, ante la sospecha de EPI, realizar una exploración bimanual y con espéculo, valorando el flujo vaginal, sensibilidad de útero y anejos, descartar masas como los abscesos. El dolor de las pacientes suele ser en abdomen bajo o pelvis y aumenta con la movilización cervical en la exploración vaginal.

Médico	Quirúrgico	Otras
• ACO • AINES • GNRHa • Progestágeno • Andrógenos • Estrógenos±Progestágeno • ANTITNF α • Modulador receptor estrógeno	• Laparoscopia excisional • Laparoscopia ablativa	• Acupuntura • Hierbas medicinales

Figura 7. Opciones terapéuticas en la endometriosis.

Tras la exploración abdominal también suelen presentar dolor en los anexos. Además del dolor presente en la exploración, los periodos menstruales suelen ser dolorosos, así como las relaciones sexuales[37,39].

Se puede realizar una eco transvaginal para descartar otras causas del dolor o complicaciones de la EPI, teniendo en cuenta que, en las pacientes con ligera EPI, la ecografía suele ser normal. Algunos hallazgos que suelen aparecer son por ejemplo el engrosamiento de las paredes de las trompas, 'imagen en salchicha'[40].

Por otra parte, la RMN o la TAC pueden ayudar en el diagnóstico, aunque la sensibilidad es baja en la EPI leve-moderada, aportando una mejor resolución la RNM[41].

En algunas situaciones el diagnóstico será dudoso, por lo que estaría indicado realizar una laparoscopia. Esta técnica, aunque tiene sus riesgos y costes, es la prueba de referencia para su diagnóstico, permitiendo obtener muestras y biopsia del endometrio llegando a un diagnóstico definitivo[36] *(Figuta 8)*.

- **Tratamiento:**

El tratamiento de la paciente dependerá del grado de severidad de la enfermedad. Algunas pacientes con una EPI leve-moderada podrán seguir un tratamiento con antibióticos en su domicilio (duración de 14 días), con mediadas de soporte con hidratación, AINES (ibuprofeno o desketoprofeno vía oral) y antitérmicos.

Es importante la abstención de las relaciones sexuales hasta finalizar el tratamiento y hasta que su pareja también haya sido tratada. Se tendrá seguimiento de estas pacientes durante 72h y si no mejoran deberán ingresar para seguir tratamiento hospitalario iv.

Sin embargo, las pacientes con EPI severa, que presentan inestabilidad hemodinámica, peritonitis, alteraciones sistémicas severas, precisarán de monitorización clínica y ser tratadas con antibióticos iv y analgesia iv como metamizol o dexketoprofeno. Si en 3-5 días la paciente no presentase mejoría, se realizaría laparoscopia diagnóstica con cultivos de exudado peritoneal[35].

En ocasiones las pacientes se presentan en puertas de urgencias presentando ruptura de los abscesos tubo-ováricos, con lo que se realizará una cirugía de urgencias procediendo al drenaje de los abscesos +/- salpinguectomía, o incluso histerectomía. En estas situaciones se amplía la cobertura antibiótica cubriendo gérmenes anaerobios[34].

Es importante en cualquier situación que el tratamiento sea precoz para evitar complicaciones como infertilidad, embarazos ectópicos, infecciones recurrentes o dolor pélvico crónico *(Figura 9)*.

Bibliografía

1. R. Ezcurra, N. Lamberto, V. Peñas. Dolor abdomino-pélvico en ginecología. An Sist Sanit Navar 2009;32(1):49-58.
2. Drayer SM, Catherino WH. Prevalence, morbidity, and current medical management of uterine leiomyomas. Int J Gynaecol Obstet 2015; 131:117-122.
3. Baird D, Dunson DB, Hill MC, Cousins D, Schectman JM. High cumulative invidence of uterine leiomyoma in black and white women: ultrasound evidence. Am J Obstet Gynecol 2003; 188:100-107.
4. Jacques Donnez, Marie-Madeleine Dolmans. Uterine fibroid management: from the present to the future. Human Reproduction Update 2016;22(6):665-686.
5. Donnez J, Jadoul P. What are the implications of myomas on fertility? A need for a debate? Hum Reprod 2002; 17:1424-1430.

Historia Clínica	Analítica	Pruebas de Imagen y cirugia	Exploración Vaginal
• Mujer < 45 años sexualmente activa con dolor abdominal • Otros síntomas menos específicos (flujo vaginal, dolor pélvico, disuria)	• VSG y PCR • Test embarazo • Sedimento y cultivo orina • Cultivo vagino cervical • Serología	• Bimanual • Con espéculo	• RMN • TAC • Laparoscopia

Figura 8. Diagnóstico de la enfermedad pélvica inflamatoria.

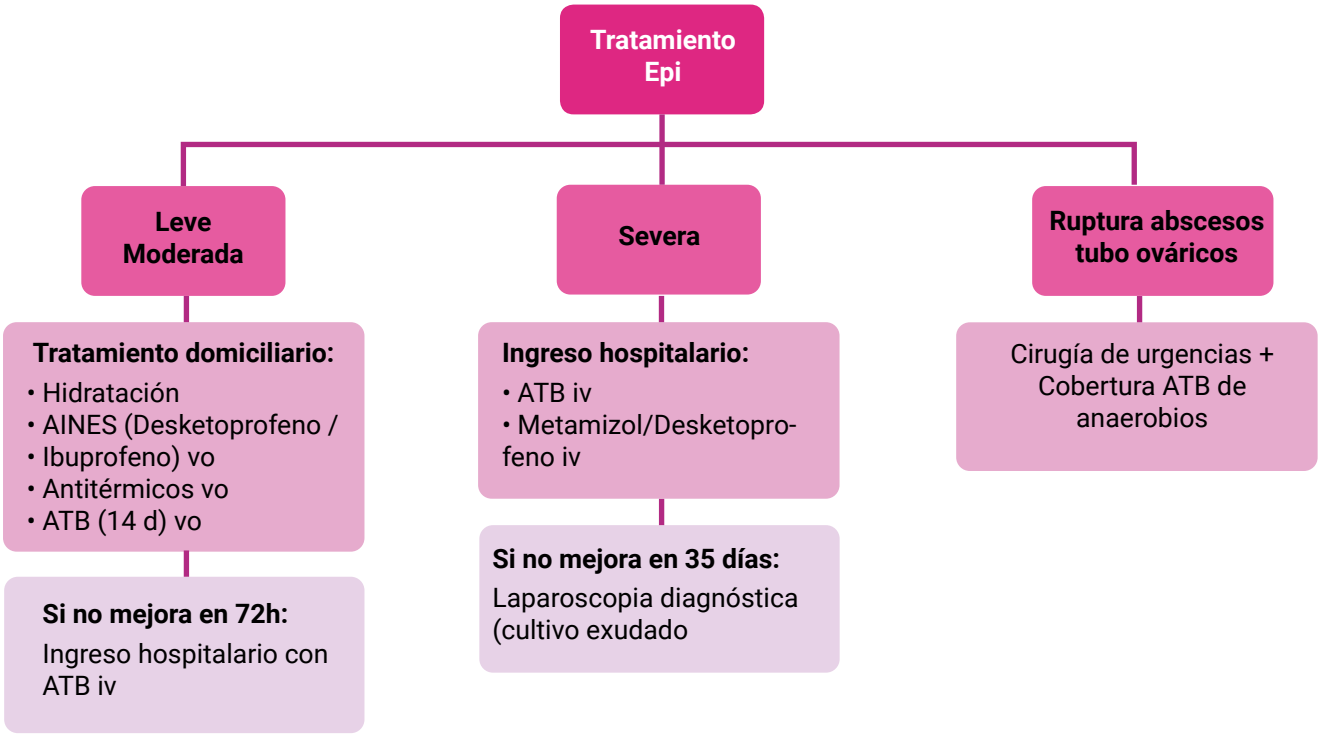

Figura 9. Tratamiento de la enfermedad pélvica inflamatoria.

6. Donnez J, Donnez O, Dolmans MM. With the advent of selective progesterone receptor modulators, what is the place of myoma surgery in current practice? Fertil Steril 2014a; 102:640-648.
7. Zepiridis LI, Grimbizis GF, Tarlatzis BC. Infertility and uterine fibroids. Best Pract Res Clin Obstet Gynaecol 2015; S1521-6934:00235-00237.
8. Miguel Sarduy Nápoles, Raúl Vasallo Prieto, Simeón Collera, Ysis M. Martínez Chang, Jorge Miguel Correa Padilla, Javier Rivero Ojeda, Joel Frigola Cartaya, Carlos Alfonso Sabatier. Miomatosis uterina gigante. Rev Cubana Obstet Ginecol 2009;35(3):1-10.
9. Spies JB, Coyne K, Guaou Guaou N, Boyle D, Skyrnarz-Murphy K, Gonzalves SM. The UFS-QOL, a new disease-specific symptom and health-related quality of life questionnaire for leiomyomata. Obstet Gynecol 2002; 99:290-300.
10. Parazzini F, Tozzi L, Bianchi S. Pregnancy outcome and uterine fibroids. Best Pract Res Clin Obstet Gynaecol 2015; S1521-6934:00231-0023.
11. Seshadri S, El-Toukhy T, Douiri A, Jayaprakasan K, Khalaf Y. Diagnostic accuracy of saline infusion sonography in the evaluation of uterine cavity abnormalities prior to assisted reproductive techniques: a systematic review and meta-analyses. Hum Reprod Update 2015; 21:262-274.

12. Stewart EA. Clinical practice. Uterine fibroids. N Engl J Med. 2015; 372:1646-1655.
13. Lumsden MA, Hamoodi I, Gupta J, Hickey M. Fibroids: diagnosis and management. BMJ. 2015;351:h4887.
14. Doherty L, Mutlu L, Sinclair D, Taylor H. Uterine fibroids: clinical manifestations and contemporary management. Reprod Sci 2014; 21:1067-1092.
15. Moravek MB, Yin P, Ono M, Coon V JS, Dyson MT, Navarro A, Marsh EE, Chakravarti D, Kim JJ, Wei JL, et al. Ovarian steroids, stem cells and uterine leiomyoma: therapeutic implications. Hum Reprod Update 2015; 21:1-12.
16. Zupi E, Centini G, Sabbioni L, Lazzeri L, Argay IM, Petraglia F. Nonsurgical alternatives for uterine fibroids. Best Pract Res Clin Obstet Gynaecol 2015; S1521-6934:00227-00228.
17. Zupi E, Piredda A, Marconi D, Townsend D, Exacoustos C, Arduini D, Szabolcs B. Directed laparoscopic cryomyolysis: a possible alternative to myomectomy and/or hysterectomy for symptomatic leiomyomas. YMOB 2004; 190:639-643.
18. Eric Emilio Vázquez Camacho, Elizabeth Cabrera Carranco, Rafael Gabriel Sánchez Herrera. Mioma pediculado torcido en una mujer embarazada. Reporte de caso. Ginecol Obstet Mex 2009;77(9):441-4.
19. Endometriosis and Infertility. In: Thomas EJ, Rock JA, editors(s). Modern Approaches to Endometriosis. London: Kluwer Academic Publishers, 1991.
20. Bruner-Tran KL, Webster-Clair D, Osteen KG. Experimental endometriosis: the nude mouse as a xenographic host. Annals of the New York Academy of Science 2002; 955:328-39.
21. Ozkan S, Murk W, Arici A. Endometriosis and Infertility. Epidemiology and evidence-based treatments. Annals of the New York Academy of Sciences 2008; 1127:92-100.
22. Stratton P, Berkley KJ. Chronic pelvic pain and endometriosis: translational evidence of the relationship and implications. Hum Reprod Update 2011; 17:327-346.
23. Morotti M, Vincent K, Becker CM. Mechanisms of pain in endometriosis. Eur J Obstet Gynecol Reprod Biol 2017;209:8-13.
24. Brown J, Farquhar C. Endometriosis: an overview of Cochrane Reviews. Cochrane Database of Systematic Reviews 2014, Issue 3.
25. Zhu X, Hamilton KD, McNicol ED. Acupuncture for pain in endometriosis. Cochrane Database of Systematic Reviews 2011, Issue 9.
26. Flower A, Liu JP, Chen S, Lewith G, Little P. Chinese herbal medicine for endometriosis. Cochrane Database of Systematic Reviews 2012, Issue 5.
27. Brown J, Pan A, Hart RJ. Gonadotrophin-releasing hormone analogues for pain associated with endometriosis. Cochrane Database of Systematic Reviews 2010, Issue 12.
28. Allen C, Hopewell S, Prentice A, Gregory D. Nonsteroidal anti-inflammatory drugs for pain in women with endometriosis. Cochrane Database of Systematic Reviews 2009, Issue 2.
29. Furness S, Yap C, Farquhar C, Cheong YC. Pre- and post-operative medical therapy for endometriosis surgery. Cochrane Database of Systematic Reviews 2004, Issue 3.
30. Lu D, Song H, Shi G. Anti-TNF treatment for pelvic pain associated with endometriosis. Cochrane Database of Systematic Reviews 2013, Issue 3.
31. Hart RJ, Hickey M, Maouris P, Buckett W. Excisional surgery versus ablative surgery for ovarian endometriomata. Cochrane Database of Systematic Reviews 2008, Issue 2.
32. Duffy JMN, Arambage K, Correa FJS, Olive D, Fincher S, Garry R, et al. Laparoscopic surgery for endometriosis. Cochrane Database of Systematic Reviews 2014, Issue 4.
33. Proctor ML, Latthe PM, Farquhar CM, Khan KS, Johnson NP. Surgical interruption of pelvic nerve pathways for primary and secondary dysmenorrhoea. Cochrane Database Syst Rev 2005:19;(4):CD001896.
34. Dewey K, Wittrock C. Acute Pelvic Pain. Emerg Med Clin North Am 2019;37(2):207-218.
35. Brunham RC, Gottlieb SL, Paavonen J. Pelvic inflammatory disease. N Engl J Med 2015;372(21):2039-48.
36. Bugg CW, Taira T, Zaurova M. Pelvic inflammatory disease: diagnosis and treatment in the emergency department. Emerg Med Pract 2016;18(12):1-20.
37. Chappell CA, Wiesenfeld HC. Pathogenesis, diagnosis, and management of severe pelvic inflammatory disease and tuboovarian abscess. Clin Obstet Gynecol 2012;55(4):893-903.
38. Chernesky M, Jang D, Gilchrist J, et al. Head-to-head comparison of secondgeneration nucleic acid amplification tests for detection of Chlamydia trachomatis and Neisseria gonorrhoeae on urine samples from female subjects and selfcollected vaginal swabs. J Clin Microbiol 2014;52(7):2305-10.
39. Kim HY, Yang JI, Moon C. Comparison of severe pelvic inflammatory disease, pyosalpinx and tubo-ovarian abscess. J Obstet Gynaecol Res 2015;41(5):742-6.
40. Polena V, Huchon C, Varas Ramos C, et al. Non-invasive tools for the diagnosis of potentially life-threatening gynaecological emergencies: a systematic review. PLoS One 2015;10(2): e0114189.
41. Li W, Zhang Y, Cui Y, et al. Pelvic inflammatory disease: evaluation of diagnostic accuracy with conventional MR with added diffusion-weighted imaging. Abdom Imaging 2013;38(1):193-200.